Sind die Riesenzellen in der Epulis Endknospen von Gefäßen?

JAN - 5 1931
LIBRARY

Inaugural-Dissertation

zur

Erlangung der Doktorwürde

in der

Medizin, Chirurgie und Geburtshilfe

der Hohen Medizinischen Fakultät

der Universität Greifswald

vorgelegt von

Walter Hartmann
aus Wipperfürth, Rhld.

Greifswald
Buchdruckerei Hans Adler, Inhaber: E. Panzig & Co.
1929

Eingereicht im März 1926.

Gedruckt mit Genehmigung der Hohen Medizinischen Fakultät der Universität Greifswald.

Dekan: Professor Dr. Straub
Referent: Professor Dr. Sommer
Correferent: Geh. Med.-Rat Prof. Dr. Pels Leusden.

Das Wort „Epulis“ diente früher sinngemäß als rein topographische Bezeichnung, ohne den Charakter der Geschwulst zu berücksichtigen. Da wir bei weitem am häufigsten unter den Kiefertumoren das Riesenzellensarkom antreffen, so ist im Laufe der Zeit der ursprüngliche Sinn dieses Wortes verloren gegangen, und man identifiziert Riesenzellensarkom mit Epulis. Ich schicke voraus, daß auch in dieser Arbeit unter Epulis nur das Riesenzellensarkom verstanden wird.

Die Ansichten über den Aufbau der Epuliden sind trotz zahlreicher Arbeiten durchaus verschieden. So dürfte es vielleicht lohnend sein, noch einmal den histologischen Aufbau der Riesenzellensarkome, und damit den Ursprung der Riesenzellen zu erforschen. — Handelt es sich hier um ein Sarkom, das im Gegensatz zu echten Sarkomen stets gutartigen Charakter zeigt oder läßt sich eine Erklärung zu diesem scheinbaren Wiederspruch finden? — Diese Frage drängt sich unwillkürlich auf, wenn man das klinische Bild der übrigen Sarkomarten mit dem der Epulis vergleicht.

Ehe ich die specielle Frage der Herkunft der Riesenzellen in der Epulis an Hand meiner Untersuchungen zu klären suche, möchte ich zunächst im allgemeinen die Entstehung der Riesenzellen erörtern.

Wegener[1]) hat sich eingehend mit dem Ursprung und der Bedeutung der von ihm als „Myeloplaxen“ bezeichneten Osteoblasten bei der Knochenresorption beschäftigt. (Der Ausdruck Osteoklasten ist erst später geprägt worden.) Seine Beobachtungen erstrecken sich auf raumbeengende Prozesse innerhalb der Schädelkapsel. In fast allen Fällen findet er eine verschieden dicke Lage graurötlichen Gewebes, das sich ausschließlich aus Gefäßen und polymorphen, vielkernigen Zellen zusammensetzt. Es zeigte sich, daß Riesenzellen und Gefäße immer in einem bestimmten Verhältnis zu-

einander standen. Einzelne Exemplare zeigten deutlich die Entstehung durch Proliferation der Gefäßwand. Die Zellkerne nähmen zu, das Protoplasma vergrößere sich kontinuierlich, schließlich sehe man die Entwicklung zu den großen vielkernigen Gebilden, den Myeloplaxen. Wegener kommt zu dem Schluß, daß die Myeloplaxen wahre Auswüchse, Sprossen der Gefäßwandungen seien, entstanden durch Proliferation der Zellen der Gefäßwand. Ihre Funktion bestehe in der Resorption des Knochens, und zwar — nach Wegener — durch ihren Wachstumsdruck. Ist die Aufgabe der Myeloplaxen gelöst, so soll jetzt ihre Umwandlung zu Gefäßen, Fasergewebe erfolgen. — Nach Wegener ist die Druckerhöhung — er wählte raumbeengende Prozesse — ein wesentliches Moment zur Entstehung der Riesenzellen. — Rustizky[2]) suchte auf experimentellem Wege die von Wegener gemachten Beobachtungen nachzuprüfen, und fand nach mehrmonatlicher Druckeinwirkung tatsächlich teilweise Resorption des Knochens und in der Vertiefung Riesenzellen.

Der Befund von Riesenzellen in einer Callusbildung, wo also eine Druckwirkung auszuschließen war, legten die Ansicht nahe, das andere Faktoren das Entstehen der Riesenzellen veranlassen müßten. Durch künstlich gesetzte Blutung gelang es Rustizky die Bildung von Riesenzellen zu produzieren, ohne daß eine Infektion hinzugetreten war. Die Druckwirkung erklärt er als mittelbare Ursache, einzelne Gefäße würden verengt, andere in der Nachbarschaft mit Blut überfüllt. Somit sollen Riesenzellen sich dort entwikkeln, wo eine Steigerung der Ernährung, welche den entzündlichen Vorgängen eigentümlich sei, existiert.

Pommer[3]) schließt sich der von Kolliker aufgestellten Theorie, nach der die Howship'schen Lacunen durch die resorbierende Tätigkeit besonderer Zellen (von Kölliker Osteoklasten genannt) zustande kommen, an. Auf Grund seiner Untersuchungen kommt Pommer zu der Ueberzeugung, daß neben einer direkten Entwicklung aus den Osteoblasten, auch hier eine Entstehung aus den Endothelien der Haverschen Gefäße anzunehmen sei.

Brodowski[4]) kommt nach seinen Beobachtungen zu dem Schluß, daß die Riesenzellen von den Keimen neuer Blutgefäße ihren Ursprung nehmen. Er fand an zahlreichen Stellen protoplasmatische Brücken zwischen Gefäß- und Riesenzellen. Indem es ihm gelang, diese protoplasmatischen Brücken vom Gefäß aus zu injizieren, und dann auch die Riesenzellen selbst, hat Brodowski den eindeutigen Beweis geliefert, daß die Riesenzellen wahre Abkömmlinge der Gefäße sind. — Zu seinen Experimenten wählte er Riesenzellen, die sich auf der dem Schädelinnern zugewandten Seite der Dura fanden. Nach seinen Angaben hat ebenso Lewschin (Lit. Angabe fehlt) erwähnt, daß es ihm gelang, auf der Grenze zwischen Epi- und Diaphyse von den Blutgefäßen aus durch Protoplasmabänder mit den Blutkapillaren in Verbindung stehende protoplasmatische Gebilde zu injizieren, nach seiner Meinung dem Myeloplaxen vollkommen ähnlich. — Brodowski sagt weiter, daß er auch Riesenzellen gefunden habe, die die unmittelbare Fortsetzung bereits fertiger, neu entstandener Blutgefäße bildeten. Nach seinen Beobachtungen glaubt er, die Bildung der Riesenzellen auf eine anormale produktive Tätigkeit der Blutgefäße zurückführen zu müssen.

Eine Sonderstellung nehmen die bei tuberkulösen Erkrankungen gefundenen, unter dem Namen der Langhans'schen Riesenzellen bekannten Gebilde ein. Sie zeigen im Gegensatz zu den sonst beobachteten Riesenzellen eine typische Randstellung ihrer Kerne. Jedoch hat nach Marschand[5]) Baumgarten als erster die sichere Beobachtung gemacht, und mit Betonung darauf hingewiesen, daß sich auch echte Tuberkel-Riesenzellen vom Langhans'schen Typ mit wandständigen Kernen in der Umgebung künstlich eingeführter Fremdkörper bilden. Da somit kein genereller Unterschied zwischen diesen beiden Arten von Riesenzellen besteht, so dürfen wir auch hier ihre Abstammung von den Gefäßen herleiten. Wodurch allerdings bei den Langhans'schen Riesenzellen die Randstellung der Kerne bedingt ist, dafür steht bis heute die Erklärung noch aus. Ueber die Funktion der Riesenzellen finden wir in einer Arbeit Krückmanns[6]) eine mündliche Mit-

teilung Lubarsch's über experimentelle Beobachtungen an Meerschweinchen, die sicher für eine phagozytäre Tätigkeit wenigstens der tuberkulösen Riesenzellen sprechen. Das eine Mal wurden Karminkörner, die einem tuberkulösen Meerschweinchen in die Vena jugularis injiziert waren, auch in einigen Riesenzellen von Milz und Peritonealtuberkeln gefunden. Das andere Mal sah Lubarsch bei einem mit Milzbrand geimpften Meerschweinchen in den Riesenzellen der Milz Milzbrandbazillen liegen. — Lubarsch erwähnt, daß man an die Möglichkeit, daß diese Bakterien durch Leukozyten in die Riesenzellen gelangt seien, denken könne.

In den Sarkomen sollen nach der bisher vorherrschenden Ansicht die Riesenzellen vom Periost oder Knochenmark abstammen. Wollen wir diese Meinung akceptieren, so stoßen wir auf große Schwierigkeiten, das Vorkommen von Riesenzellen bei den Neubildungen zu erklären, die nicht vom Knochen oder Periost ausgehen. Krückmann führt hier zwei Fälle von dem äußerst selten zu beobachtenden Riesenzellensarkom der Schilddrüse an. In dem zweiten Falle waren die Riesenzellen auf zirkumskripte Bezirke der Geschwulst beschränkt. Die Mehrzahl dieser Zellen zeigte Randstellung der Kerne, gehörte also zum Typ der Langhans'schen Riesenzellen. Sie lagen fast ausschließlich in der Nähe von Pigmenthaufen und enthielten Blutpigment und Glykogenschollen. Krückmann gewinnt dadurch die Ueberzeugung, daß die Riesenzellbildung in den Sarkomen auf die Fremdkörperwirkung des Blutpigmentes zurückzuführen sei. Daß sich um Blutpigment Riesenzellen bilden können, hatte schon Nägli[7]) durch seine gemeinsam mit Langhans angestellten Versuche dargetan.

Bemerkenswert scheint mir die Beobachtung dieser Autoren, die bis zum 8. Tage eine Zunahme an Zahl und Größe und dann von jenem Tage an wieder eine Abnahme und ein Kleinerwerden der Riesenzellen beobachten konnten. Dieses mit dem Kleinerwerden des Blutextravasates parallel laufende Verschwinden der Riesenzellen dürfte wohl auch im Sinne ihrer aufräumenden Tätigkeit gedeutet werden. Auch hier

zeigten die Riesenzellen teilweise eine deutliche Anordnung um Pigmentschollen, häufig enthielten sie Pigment in ihrem Zelleib. So finden wir diese von Lubarsch bei der Tuberkulose beobachtete phagoytäre Tätigkeit auch bei den Fremdkörperriesenzellen wieder.

Nach diesen Betrachtungen der Genese der Riesenzellen im allgemeinen wollen wir jetzt die Entstehung der Riesenzellen in der Epulis verfolgen, und die damit eng zusammenhängende Frage der Klassifizierung der Epulis zu lösen versuchen.

Die Epulis finden wir am häufigsten zwischen dem einundzwanzigsten und vierzigsten Lebensjahre. Die Ursache ist vielleicht darin zu suchen, daß gerade in diesem Alter die Mundhöhle größeren Schädlichkeiten ausgesetzt ist. Das Ueberwiegen der Labialseite gegenüber der Lingualseite ist eine Tatsache, die Hesse[8]) dadurch erklärt, daß die Labialseite durch den Kauakt mehr in Mitleidenschaft gezogen wird. — Anderseits ist es wieder auffällig, daß Jugendliche, die im allgemeinen mehr zu sarkomatösen Neubildungen neigen, von dieser Art des Sarkoms verhältnismäßig selten befallen werden.

Während wir bei den Sarkomen im allgemeinen — abgesehen von hin und wieder beobachteten Traumen — eine auslösende Ursache nicht feststellen können, so finden wir bei fast allen Epuliden eine Entzündung als auslösendes Moment. Hesse, der 106 Fälle untersuchte, vermocht nur in 2 Fällen eine augenscheinliche Ursache für die Entstehung der Epulis nicht zu finden. Meistens konnte eine Entzündung der Zahnwurzel festgestellt werden. In anderen Fällen bildeten cariöse Zähne, überstehende Füllungen oder Prothesen den Reiz, der nach Hesse die Bildung der Epulis auslösen soll.

Den Ausgangspunkt der Epuliden soll nach den meisten Angaben das Periost, das alveoläre-dentäre Ligament bilden. Die sogenannte Epulis „intraossöse“ hat schon Richter[9]) in seiner Arbeit als eine Form des Sarkomes charakterisiert, das innerhalb des Kiefers wachsend sekundär die Kieferwände

durchbohrt, und schon rein wegen seiner Lokalisation von den eigentlichen Epuliden zu trennen sei.

Größe und Farbe sind sehr wechselnd. Die weichen Tumoren sind hell bis blaurot, die prall elastischen weiß-gelblich bis blaß-rosa. Eine braunrote Färbung läßt immer den Verdacht auf Blutreichtum und reichliche Pigmentmengen zu. Merkwürdig ist die Tatsache, daß manche dieser Tumoren, die anfangs hochrot und weich waren, allmählich ihre Farbe verloren und gleichzeitig derbere Konsistenz angenommen haben.

König[10]) gibt an, daß die Epulis häufig unter dem Einfluß entzündlicher Reize kranker Zähne entsteht. Sie wüchse langsam, sei gutartig, bilde keine Metastasen, passe daher gar nicht in den Rahmen der Sarkome, sondern mache mehr den Eindruck von chronisch entzündlichen Produkten denen Riesenzellen beigemischt seien.

Partsch[11]) unterscheidet zwei Formen der Epulis, eine harte und eine weiche. Das Muttergewebe dieser weichen Gebilde stelle das locker-maschige Gewebe der Mundschleimhaut dar. Doch könnten diese anfangs weichen Formen späterhin festere Konsistenz annehmen. Ich möchte diese Angabe, daß die Konsistenz des Riesenzellensarkoms veränderlich, und somit auch die Struktur wechselnd ist, besonders betonen, da sie sich mit meinen Befunden im wesentlichen deckt.

Wie schon Partsch so konnte auch Hesse einen Uebergang von den weichen Fibromen, die durch reiche Zellvermehrung charakterisiert sind und so ganz das Bild eines Spindelzellensarkoms bieten, zu derben fibromatösen Formen der Epulis konstatieren. Hesse fand bei 113 untersuchten Fällen nur 30 sarkomatöse Formen, während bei weitem der größte Teil fibromatösen Bau zeigte, eine Tatsache, die vermuten läßt, daß die fibromatöse Form das Endprodukt des Riesenzellensarkoms darstellt. Die häufiger nach Extraktion des erkrankten Zahnes beobachteten Spontanheilungen — ein Vorgang, den wir bei echten Blastonen nur äußerst selten konstatieren — scheinen mir auf einen inneren Zusammen-

hang zwischen Entzündung und Tumor hinzuweisen. Die Rezidive werden wir, falls diese Annahme zu Recht besteht, in den Fällen finden, wo die Neubildung zwar extirpiert, die auslösende Ursache jedoch nicht beseitigt wurde.

Metastasenbildung konnte bei den Epuliden bisher mit Sicherheit nicht festgestellt werden.

Bei einem von Weichert[12]) berichteten Fall waren nach seinen Angaben in der Metastase eigentliche Riesenzellen nicht zu finden. Es handelt sich also um einen anderen zur Gruppe der Sarkome gehörenden Tumor, für den Weichert das Wort „Epulis" als topographische Bezeichnung anwendet. Auch bei dem von Oberst angeführten Fall dürfte es sich nach der Meinung von Konjetzny[13]) aus der von Oberst selbst gegebenen histologischen Beschreibung zu schließen, um ein echtes gemischt-zelliges Sarkom gehandelt haben, nicht um ein sog. Riesenzellensarkom.

Im histologischen Bild der Epulis fand Hesse in der Peripherie der Geschwulst ein reiches Gefäßnetz, während die tieferen Partien weniger Gefäße, desto reichlicher derbes, fibröses Gewebe aufwiesen. Nicht selten fand er Partien, die Narbengewebe vollständig glichen, worauf schon Knecht[14]) in seiner Inaugural-Dissertation und Ziegler aufmerksam machen. Dieses Gewebe hat weißglänzende Farbe, wenig Zellen, reichlich Zwischensubstanz.

Ritter[15]) hat als erster die Frage, ob die Riesenzellensarkome echte Geschwülste oder Produkte einer chronischen Entzündung seien, zu lösen versucht. Virchow faßt die Riesenzellen als heteroplastische Elemente auf, die also auch außerhalb des Knochenmarks vorkommen könnten. Zu dieser Annahme, die einen bösartigen Charakter des Tumors voraussetzt, stehe durchaus im Gegensatz die — wie oben ausgeführt — allgemein beobachtete Gutartigkeit. Ritter fand, daß die Riesenzellen sich zuweilen direkt an die zirkuläre Wand der Gefäße anschließen. An den Capillaren waren Stiel- und Knospenbildungen zu beobachten. Manche Stiele zeigten in ihrer Mitte ein Lumen, daß von platten Endothelzellen mit länglichen Kernen genau wie bei Capillaren be-

grenzt war. Die Lumina der Gefäße verschwinden ganz allmählich gegen die Riesenzellen hin. Das Protoplasma der Endothelzellen geht direkt in das der Riesenzellen über. Dieser Zusammenhang war hier und da auch im Querschnitt zu sehen. In einzelnen Fällen waren die Lumina mit Blutkörperchen angefüllt, sodaß Zweifel ihrer Eigenschaft ausgeschlossen waren. Ritter betont den Zusammenhang der Riesenzellen einerseits mit den Gefäßen, andererseits mit dem umgebenden Maschengewebe. So sollen die Riesenzellen keine selbständigen Zellen analog den Zellen des Knochenmarkes sein. (Auch die Osteoklasten der Howship'schen Lacunen stellen, — wie vorher ausgeführt — Endothelknospen der kleinen, in den Lacunen vorhandenen Gefäße dar.) Das Spindelzellengewebe soll nach Ritter, da es oft mit den Riesenzellen zusammenhing, anderseits wieder in Capillaren überging, ohne Zweifel vom Gefäßgewebe abstammen.

Ribbert[16]) unterscheidet streng die Riesenzellen der Epulis von denen des Knochenmarkes. Ihre Form sei nicht besonders typisch, ihre Entstehung durch unvollkommene Kern- und Protoplasmateilung zu erklären. Sie lägen in den vollentwickelten Teilen des Tumors ohne Beziehung zum Knochen mitten zwischen den übrigen Zellen die das Grundgewebe der Geschwulst bildeten. Dieses bestehe größtenteils aus Spindelzellen, und pflege wie beim Spindelzellensarkom an die Gefäße angeschlossen im übrigen mehr oder weniger konzentrisch um die Riesenzellen herumgestellt zu sein. Das Auftreten der Riesenzellen sei nicht gleichmäßig, manchmal finde man sie in Gruppen, in anderen Partien seien sie spärlicher oder fehlten ganz. Funktion, wie auch ihre Beschaffenheit, sei dieselbe, wie die der Osteoklasten. Eine Entstehung der Tumorzellen aus der Gefäßwand — wie sie Ritter annimmt — lehnt Ribbert ab. Das Blut stoße niemals direkt an die Geschwulstzellen an, sei von ihm mindestens durch ein eigenes Endothelrohr getrennt. Die Täuschung entstehe dadurch, daß bei Blutung in der Geschwulst die Riesenzellen mit den angrenzenden Zellmaßen strangförmig auseinandergerissen würden. Die Gefäße bildeten den Grundstock der

Sarkome, doch seien sie als eigentliche Geschwulstbestandteile nicht aufzufassen, sie sprössen aus, weil die Tumorzellen chemotaktisch auf die Gefäßendothelien einwirkten. Sie könnten sich nicht völlig ausbilden, da sie keine ausreichende Bedingung zum Wachstum fänden.

Die zahlreichen Blutanhäufungen glaubt Ritter als venöse Sinus auffassen zu müssen, in die das arterielle Gefäßsystem seine Capillarsprossen hineinwachsen läßt. Virchow[17]) gibt an, daß Gefäße in wechselnder Menge vorkommen, manche Epuliden seien sehr gefäßreich und bluteten leicht. Entweder trete die Blutung frei zu Tage oder sei bloß interstitiell. In letzterem Falle entständen rotbraune Pigmentkörner, die dann den Epuliden jenes eigentümliche bräunliche Kolorit verliehen. Hesse führt aus, daß die Riesenzellen mit ihrem atypischen Wachstum und außerordentlichen Gefäßreichtum deswegen zu Blutungen neigten, weil sie weiche, und daher leicht vulnerabele Gebilde darstellten. Möglicherweise sei die Ursache auch in einer leichteren Durchlässigkeit der nicht vollkommen intakten Gefäßwände zu suchen.

Vielfach finden wir erwähnt, daß das Pigment in ganz bestimmten Regionen und zwar dicht unterhalb des Epithels angeordnet sei. Diese Lokalisation könnte dadurch ihre Erklärung finden, daß die Peripherie der Geschwulst den Schädlichkeiten des Kauaktes im intensivsten ausgesetzt ist. Ob die Pigmentbildung lediglich innerhalb der Gefäße von statten geht — eine Ansicht die Ritter vertritt — oder — wie schon Virchow behauptet —, interstitiellen Charakter trägt, ist bisher noch strittig.

Die Riesenzellen wurden ursprünglich, wie schon beschrieben, als spezifisch für Tuberkulose angesprochen. Später erst fand man sie in den Granulationen, bei den verschiedensten Neubildungen, bei Syphilis, selten hat man sie auch beim Krebs beobachtet. Nach Ritter stößt man bei all diesen Riesenzellbildungen immer wieder auf eine gemeinsame Ursache, „die Entzündung." Einerlei, ob diese Entzündung durch spezifische Infektion z. B. Tuberkulose oder Lues oder ob sie durch Fremdkörperreiz hervorgerufen sei Man fasse

dieses Gewebe als eine Reaktion des gesunden Körpers, einen Abwehrversuch gegen das eigentliche schädigende Agens auf. — Da Blutungen und ihre Folgeerscheinungen in der Epulis eine bedeutende Rolle spielen, dürfte eine Arbeit von Konjetzny, der eine eingehende Darstellung der allmählichen Umwandlung von Blutungen innerhalb des Knochenmarkes bringt, unser näheres Interesse erheischen.

Konjetzny führt etwa folgendes aus: Als wesentliche Folge der Blutunng sei die Anregung zu reaktiver Neubildung zu betrachten. Dicht um das Hämatom bilde sich eine zellreiche Zone, Fibroblasten und Gefäßsprossen drängen im Sinne einer Organisation in das Gewebe ein. Ausdehnung und Dauer dieser reaktiven Gewebswucherung sei abhängig von der Größe des Hämatoms. Manchmal fänden wir sehr bald einen Uebergang zu zellarmem fasrigen Bindegewebe, in anderen Fällen zeige sich eine mächtige Entwickelung dieser Wucherungszone. In diesen Tumoren fänden sich jugendliche Spindelzellen, die im Gegensatz zu dem sonst bekannten Bild der Sarkome alle durchaus gleich seien. Riesenzellen seien in wechselnder Zahl vorhanden, manchmal ließen sie eine gewisse Gruppierung um Blutgüsse erkennen. Häufig fände sich Hämosiderin, das neben alten Blutresten diesen Geschwülsten die charakteristische Braunfärbung verleihe. Früher habe man dieses zellreiche Spindelzellengewebe, das mehr oder weniger zahlreiche Riesenzellen enthält, als blastomatöse Neubildung angesprochen. Daher auch heute noch für Epulis die Bezeichnung „Riesenzellensarkom." — Im Verlaufe dieser organisatorischen Vorgänge zeigten sich weitere Veränderungen. Das an sich sehr zellreiche, aber fibrillenarme Grundgewebe zeige häufig einen allmählichen, kontinuierlichen Übergang in zellärmere aber fibrillenreichere Partien. — Vereinzelt sei in diesen zellärmeren Bindegewebe das Auftreten von Osteoid — und Knochenbälkchen zu beobachten — bekannt ist das Auftreten von Knochenbälkchen im Lungengewebe bei Tuberkulose oder anderen chronischen Entzündungen. — Ein weiteres Beispiel einer derartigen Knochenbildung als Endpunkt einer chronisch resorptiven Entzün-

zündung hat Rehn[18]) berichtet. Wie Rehn sagt, sprach schon der klinische Verlauf dieser erst nach 9 Jahren zur Sektion gekommene Erkrankung mit Entschiedenheit dafür, daß diese Riesenzellensarkome als entzündliche Neubildungen anzusprechen waren. Die Sektion ergab einen deutlichen Unterschied zwischen den alten und den erst in jüngerer Zeit entstandenen Tumoren. Die alten Gebilde fühlten sich knochenhart an, hatten eine weißliche Farbe, während die jüngeren Knoten von weicher Konsistenz eine bräunliche Farbe zeigten. Die Hauptmasse der weißen Tumoren war gebildet von Fasermark, außerdem fanden sich unregelmäßige Züge roten Markes. Dieses neue, allerdings unvollkommene Knochengewebe sei das Endprodukt des Riesenzellentumors. Die braunrötlichen weichen Geschwülste zeigten durchaus sarkomatösen Bau, mit reichlichem Gehalt an Riesenzellen. Wir haben hier also einen Ausgang in Heilung, einen Faktor, der auch nach Rehn ganz entschieden gegen die Sarkomnatur dieser Tumoren spricht.

Bei vielen Spontanheilungen größerer Sarkome hat es sich nach K.'s Meinung trotz mikroskopischer Untersuchung sicher nicht um blastomatöse Bildungen, sondern um die oben beschriebene Tumorart gehandelt. Die wiederholt beobachteten zentralen Knochenfibrome seien als Endstadium des Heilungsvorganges der sog. schaligen Riesenzellensarkome anzusprechen. Denn diese Tumoren, die stellenweise knorpelig seien, osteoides und knöchernes Gewebe zeigten, enthielten häufig Reste eines zellreichen riesenzellhaltigen Gewebes, das kontinuierlich in das zellarme, zum Teil grobfaserige Bindegewebe überging. Daß Metastasenbildung bisher mit Sicherheit in keinem einzigen Fall nachgewiesen werden konnte, sei ein weiterer Punkt, der stark gegen die Sarkomnatur dieser sog. typischen Riesenzellensarkome spreche. Die Möglichkeit, daß sich aus diesen chronisch resorptiven Entzündungen sekundär Carcinome oder Sarkome entwickeln könnten, bliebe natürlich bestehen, doch sei auch da bisher keine Beobachtung gemacht, die diese Tatsache beweisen würde. Die Bluträume sind nach K. nur teilweise als eigentliche Blutergüsse aufzufassen, andere zeigten eine scharfe Begrenzung

zu verschwinden. Ebenso wurden sie dicht unter dem Epithel vermißt. Hier wieder fanden sich große mit Blut gefüllte Räume, die eine, durch eine Schicht langgestreckter endothelartiger Zellen gebildete, Begrenzung zeigten. Das reichlich vorhandene Pigment lag in der Hauptsache zwischen diesen eben erwähnten Bluträumen. Die Hauptmasse der Geschwulst bildete ein lockeres, spindelzellenhaltiges Gewebe. Diese Spindelzellen zeigten wenig Abnormitäten ihrer Kernstruktur. Auch gröbere Unterschiede in Form und Größe wiesen sie nicht auf. Ein Unterschied, der durch Vergleiche mit Schnitten eines Spindelzellensarkoms besonders deutlich hervortrat. In diesem lockermaschigen Gewebe lagen zahlreiche Riesenzellen, häufig mit Protoplasmafortsätzen untereinander und mit dem Gewebe in Verbindung stehend. Größe und Kernzahl waren außerordentlich wechselnd. Eine gewisse Anreicherung der Riesenzellen war öfter in der Nähe von Pigmentansammlungen festzustellen. Stimmte die von Ritter aufgestellte Behauptung, so mußte sich ein direkter Uebergang der Gefäße in die Riesenzellen finden. Verfolgte man die Gefäße, so fand man fast in jedem Schnitt entweder stielartig nach der Seite abgehend, oder als direkte Beendigung des Gefäßlumens diese als Riesenzellen bezeichneten kernreichen Gebilde. An anderen Stellen wiesen die Riesenzellen ein Lumen auf, das mit roten Blutkörperchen angefüllt, und daher wohl als Gefäß anzusprechen war. Einzelne charakteristischen Befunde sind durch Zeichnung und Lichtbild wiedergegeben. Ich muß an dieser Stelle auch auf die Zeichnungen Ritter's verweisen, die eine auffallende Aehnlichkeit mit den von mir gemachten Befunden haben. Ich glaube, daß das Bild mehr als das Wort zugunsten der von Ritter über die Histogenese der Riesenzellen vertretene Auffassung spricht, und möchte mich ihr nach meinen Untersuchungen ebenfalls anschließen.

Dieses vorhin beschriebene lockermaschige zellreiche Gewebe vermissen wir in denen der Basis am nächsten gelegenen Partien. Hier finden wir reichlich Zwischensubstanz vor, wenig langgestreckte Spin-

delzellen, ein Bild, das garnicht mehr einem Sarkom entspricht, sondern vielmehr an fibröses Narbengewebe erinnert. Auch hier liegen zwischen faserreichem Gewebe Blutkörper haltige Räume, wie überhaupt der ganze Tumor stark durchblutet ist. Doch ließen diese Bluträume im Gegensatz zu den an der Peripherie gelegenen häufig jede endotheleale Begrenzung vermissen.

Die oben beschriebenen Befunde finden wir gewissermaßen auf einzelne Regionen verteilt. Das Epithel ist abgesehen von den erwähnten sekundären Läsionen als normal zu bezeichnen. Dicht unter dem Epithel treffen wir auf eine Zone, die durch diese zahlreichen, durch endothelartige Zellen von dem übrigen Gewebe scharf abgegrenzten Blutraume und Ablagerungen von braun-gelblichen Pigment ihr charakteristisches Gepräge erhält. Erst darunter — ich möchte sagen in der zweiten Zone — finden wir die zahlreichen Riesenzellen und das, die Hauptmasse der Geschwulst ausmachende lockere, zellreiche Gewebe. Dann endlich in der dritten Zone, den basalen Partien ist der Uebergang zu dem nur noch wenig Riesenzellen enthaltenden zellarmen, zwischensubstanzreichen Gewebe zu erkennen. Auch Hesse machte bereits die Beobachtung, daß die Riesenzellen nicht gleichmäßig über die ganze Epulis verteilt sind. Nach seiner Ansicht fehlen die Riesenzellen an der Basis der Epulis ganz, oder sind dort nur spärlich anzutreffen, wenn diese Knochen oder junges Knochengewebe enthält. Ich möchte dieses Vorhandensein von Knochengewebe in keinen Zusammenhang mit dem Vorkommen oder Fehlen der Riesenzellen bringen, finden wir doch Riesenzellen auch dort, wo eine Verbindung mit dem Knochengewebe sicher auszuschließen ist.

Einige Schwierigkeiten machte die Erklärung der oben erwähnten, in den peripheren Teilen liegenden, mit Blut gefüllten Hohlräumen. Am nächsten lag die Annahme, daß es sich um — durch den Kauakt verursachte — interstitielle Blutungen handle. Das trifft für die zwischen dem Gewebe liegenden Blut- und Pigmentmassen zu, kann aber nicht die Entstehung der mit Endothel ausgekleideten Räume erklären.

Ich konnte nun einen direkten Uebergang eines Gefäßes in einen dieser Endothelräume feststellen. Das Gefäß verjüngte sich, wie jedes normale zur Peripherie hin immer mehr, dann aber dehnte es sich plötzlich und bildete in einem breiten Kolben einen dieser mit Blut gefüllten Hohlräume. Man könnte einwenden, daß durch eine Biegung und Abknickung des Gefäßes diese scheinbare Verbreiterung entstanden sei, doch wird dieser Einwand hinfällig, da die Gefäßweite von der des Blutraumes um das 4—5 fache übertroffen wird (s. Abb. 7.)

Nach Orth[20]) vermehren sich bei der produktiven Entzündung die Capillaren durch eine Proliferation der Endothelien und streckenweise knospenartige Anhäufung von körniger Protoplasmasubstanz (Gefäßknospen). Die erwähnten Gefäßknospen könnten unter dem Bilde der Riesenzellen erscheinen. — Im wesentlichen derselbe Vorgang liege auch der Bildung der capillären Angiome, Teleangiectasien zugrunde. Auch hier trete eine Neubildung durch Sprossen auf, aber *zugleich verlängerten sich auch die vorhandenen Gefäße,* indem sie sich stark, oft spiral schlängelten und gleichzeitig *häufig in unregelmäßiger Weise erweiterten.* — Damit sind die von mir beobachteten Hohlräume als Produkte anormalen Gefäßwachstums erklärt.

Das vorhandene Pigment ergab einen positiven Ausfall der Eisenreaktion, ein Beweis dafür, daß es sich um eine intravitale, und nicht erst post mortem aufgetretene Pigmentbildung handelt.

Die Riesenzellen enthielten vielfach kleine Partikelchen dieses Pigmentes, was im Sinne ihrer phagozytären Eigenschaft sprechen dürfte.

Wir finden bei K. Gaugele[21]) die von Lubarsch schon vor Jahren vertretene Ansicht hinsichtlich dieser bei „Ostitis fibrosa" gefundenen Tumoren. Nach Lubarsch sind diese braunen, riesenzellensarkomartigen Tumoren keine echten Sarkome, sondern seien als besondere Art entzündlicher oder resorptiver Neubildung zu betrachten, infolge starker Blutergüsse, die an diesen Stellen stattgefunden haben. Bei den

echten Riesenzellensarkomen bildeten die Riesenzellen einen integrierenden Bestandteil, bei den vorliegenden Tumoren aber seien die Riesenzellen zum Teil wenigstens eine mehr zufällige Beimischung und hätten die Bedeutung von Fremdkörperriesenzellen. Für die Differentialdiagnose zwischen Sarkomen und entzündlichen Neubildungen seien allein maßgebend die Polymorphie der Zellen und die mangelhafte Ausreifung des ganzen Gewebes. Wo man auch noch so viele Riesenzellen, die mit Pigmentschollen oder anderen Fremdkörpern beladen sein könnten, sehe und die Spindelzellen gleichmäßig gebaut seien, keine Abnormität in den Kernen darböten und zwischen sich faserige Interzellularsubstanz erkennen ließen, handele es sich nicht um ein Sarkom.

Genau dieselben Beobachtungen: Fast gleichmäßige Form der Spindelzellen, geringe Abnormitäten der Kerne, reichliche Entwicklung von Zwischensubstanz in den tieferen Partien die Lubarsch bestimmen, die Ostitis fibrosa als entzündliches Produkt anzusprechen, konnte ich bei der Epulis machen. Somit scheint mir kein Unterschied zwischen den Tumoren der Ostitis fibrosa und der Epulis zu bestehen. Ich bin daher geneigt, auch die Epulis als ein chronisches Entzündungsprodukt und nicht als Sarkom aufzufassen.

Die Entstehung der Epulis möchte ich mir in der Weise vorstellen, daß wir in ihr zwei einander parallel laufende Prozesse haben. Die Entzündung übt einen Reiz auf das Gefäßgewebe aus, regt dieses zu abnormem Wachstum an, das sich in kolbiger Erweiterung der Gefäßendigungen äußert, die dann weiter zur Bildung dieser mit Endothel ausgekleideten, dicht unter dem Epithel liegender Bluträume führt. Diese sehr zarten neu gebildeten Gefäße und Hohlräume neigen an sich schon zu Blutungen, — eine Ansicht, die auch Hesse geäußert hat. Werden diese zarten Gebilde noch derartigen Traumen, wie sie der Kauakt darstellt, ausgesetzt, so ist die unausbleibliche Folge ein Uebertreten von Blut in das Gewebe. Das ausgetretene Blut wandelt sich in Hämosiderin um. Es handelt sich also um interstitiell gelegenes, nicht wie Ritter annimmt um Pigment innerhalb der Gefäße.

Die Lagerung des Pigmentes in den peripheren Teilen, zwischen und in der Nähe der Bluträume spricht zugunsten der vorhin geäußerten Art seiner Entstehung. Es ist erwiesen, daß Pigment innerhalb des Körpers als Fremdkörper wirkt, und so sehe ich in dem Pigment die Ursache des 2. Prozesses, der Bildung der Riesenzellen. Ihr hauptsächliches Vorkommen in den mittleren Partien der Neubildung und ihr Fehlen direkt unter dem Epithel, wo wir auch Pigment vermissen, läßt einen ursächlichen Zusammenhang vermuten. Sie haben, genau wie die Fremdkörperriesenzellen die Aufgabe, das schädigende Agens, — in diesem Falle das Pigment — zu beseitigen. So konnte ich verschiedentlich im Innern der Riesenzellen Pigmentkörnchen feststellen, was wohl auf eine phagozytäre Eigenschaft aucl dieser Riesenzellen schließen läßt. Doch scheinen mir nicht alle vorgefundenen Riesenzellen idenisch zu sein, denn wir finden auch vereinzelt Formen (wie in Fig. 5), die an sich langgestreckt, auch eine Anordnung ihrer Kerne in Längsrichtung zeigen. Diese entsprechen den soliden Knospen, wie wir sie bei normalem Gefäßwachstum finden, die dann durch sekundäre Höhlenbildung zum eigentlichen Gefäß werden. Das weitere Schicksal der Riesenzellen ist unbekannt. Sie nehmen an Zahl und Größe immer mehr ab, je weiter wir in die Tiefe kommen, um schließlich in dem die Basis der Neubildung bildenden Bindegewebe vollständig zu verschwinden. In diesem faserreichen Grundgewebe sehe ich eine Heilungstendenz der chronischen Entzündung.

Je größer die Geschwulst wird, desto intensiver ist sie den Schädigungen des Kauaktes ausgesetzt. Diese führen dauernd zu Blutungen in den peripheren Teilen, die ihrerseits wieder in Pigment umgewandelt werden. Der neu aufgetretene Fremdkörper wird wiederum den Anstoß zur Riesenzellbildung geben. Wir haben so einen circulus vitiosus, aus dem schließlich die faustgroßen, tumorartigen Gebilde resultieren. Die äußeren Partien werden stets aus lockerem, spindelzellartigem Gewebe bestehen, während in der Tiefe immer mehr das feste, fasrereiche Gewebe überwiegt. So sehe ich in den verschiedenen Epuliden den sarkomatösen, fibrösen und

osteoiden Formen nur verschiedene, ineinander übergehende Stadien ein und desselben Entzündungsprozesses.

Auf demselben Wege durch Verfolgung des Gefäßverlaufes der Epulis sucht Mönkeberg[22]) zum Ziele zu gelangen. Wie schon an anderer Stelle betont, zerlegte M. die Epulis in Serienschnitte von der Basis ausgehend, während ich die horizontale Schnittführung gewählt hatte. „Durch das schrittweise Verfolgen der verschiedenartigen Verzweigung und Aufteilung der größeren Gefäße in der Serie und durch den immer wieder zu erhebenden Befund der direkten Uebergänge zweifelloser Blutgefäße in die wabigen Bluträume mit und ohne Endothelauskleidung und knospenartig hineinragende Riesenzellen" glaubt M. die Erklärung für das Zustandekommen der von Ribbert, Ritter und Konjetzny geschilderten Strukturbilder der Riesenzellensarkome gefunden zu haben. Die von Ribbert hervorgerufene lockere Beschaffenheit des Tumors ist nach M. dadurch bedingt, daß die ganze Geschwulst durchsetzt wird von einem System kommunizierender blutgefüllter Hohlräume, die teils von typischen Endothelien, teils von kernarmen, synzytialen Protoplasmazellen, teils von Spindelzellen abgegrenzt sind. Zwischen den Bluträumen fanden sich ausschließlich zellige oder synzytiale Elemente, die als ihre Wandbestandteile aufzufassen seien. Fasern oder sonstige Stützsubstanzen und Differenzierungsprodukte seien zwischen den Spindelzellen, den Protoplasmawänden und den Riesenzellen nur in der Nachbarschaft der größeren Gefäße zu finden, sollen dagegen im eigentlichen Geschwulstgewebe vollkommen fehlen.

Diese von M. gemachten Beobachtungen zeigen viele Analogien zu den von mir erhobenen Befunden. Diese embryonale Gefäßbildung mit ihrem lockeren synzytialen Gewebe habe ich jedoch nur in den peripheren Teilen finden können, während in den tieferen Partien, wo allerdings diese Bluträume fehlen, reichlich Zwischensubstanz zu konstatieren war. Die Hohlräume, die keinen Endothelbelag zeigten, denke ich mir ebenso wie M. durch „Verschiebung und Verzerrung" entstanden. Von diesen habe ich jedoch die endothel-

begrenzten, in den peripheren Teilen liegenden scharf getrennt und ihre Entstehung durch anormales Gefäßwachstum dargetan. Ich glaube, daß der scheinbare Widerspruch, der zwischen M. und meinen Befunden besteht m. E. entweder auf die Verschiedenheit der Schnittführung zurückzuführen ist, oder es muß sich um ein sehr junges Gebilde gehandelt haben, bei dem es noch zu keiner Ausbildung von Zwischensubstanz gekommen war*).

Während ich in jeder Schnittebene Basis und Peripherie gleichzeitig beobachten konnte, ließ M. seine Schnitte an der Basis beginnen, und mußte dann in dem von mir als mittlere Zone gekennzeichneten Gebiet diese von ihm beschriebenen Bilder finden. — Die Frage, ob Blutung oder Blut in den Gefäßen die charakteristische Färbung bedinge, entscheidet M. dahin, daß es sich bei den mit Blut gefüllten Hohlräumen zweifellos um präformierte, die direkte Fortsetzung von Gefäßen bildende Räume handele, und nicht um extravasale Blutungen, wie Virchow und Ribbert annehmen. — Auch hier gehen unsere Auffassungen auseinander, da ich neben dem Blutgehalt der Gefäße auch eine extravasale Blutung annehme. Pigment fand M. nur dicht subepithelial, nur wenig und fleckförmig; ein Befund, der so gut wie regelmäßig bei der Epulis zu erheben sei und wie Ritter betont habe, gegen die Auffassung des hämorrhagischen Charakters der Epuliden und ihre dadurch hervorgerufene charakteristische Farbe spreche. — Die Lokalisation des Pigmentes dicht unter dem Epithel habe ich bei meinen Präparaten fast stets gefunden. Die Mengen waren jedoch sehr verschieden, in einzelnen Präparaten zeigten sich Pigmenthaufen, die die Breite des Epithels erreichten, ja sogar darüber hinausgingen. Hier han-

---

*) Nachträglich lese ich eine Arbeit Saltykow's[23]), der eine seit einem Monat bestehende sehr rasch gewachsene Epulis beschreibt. Er sagt, daß man ganz besonders in diesem Falle den Eindruck bekomme, daß das ganze ein Gefäßgewebe darstelle, wie es M. beschreibe. Später werde die Beziehung der R. z. zu den Blutgefäßen weniger deutlich, die übrigen Zellen wandelten sich in kleine spindelzellige Elemente mit faseriger Zwischensubstanz um.

delt es sich um ganz erhebliche Mengen, die mir mit Sicherheit für eine Vorausgegangene interstitielle Blutung zu sprechen scheinen. M. resümiert aus seinen Befunden, daß das Geschwulstgewebe einer Epulis lediglich aus Gefäßgewebe bestehe, daß dauernd auf einer relativ niederen Stufe der Differenzierung verharre. Die Bilder entsprächen im Prinzip einem Stadium der embryonalen Blutgefäßbildung, und schienen für die auch von Hueck[24]) vertretene Auffassung zu sprechen, nach der die Blutgefäße sowohl durch Aussprossung, als auch an Ort und Stelle im Mesenchym selbst entstehen könnten. — In diesem, auf der Stufe des Netzsynzytiums stehen gebliebenen Gefäßgebilde seien natürlich Differenzierungsmöglichkeiten nach verschiedener Richtung gegeben und so die von Ribbert und Konjetzny beobachtete Umwandlung innerhalb der Riesenzellensarkome zu erklären. Es könnte sich einerseits Gefäßgewebe bis zu seiner fertigen Ausbildung herausdifferenzieren, andererseits könnte das Netzsynzytium zur Produktion fibrillären Gewebes führen.

Wie schon erwähnt, ist es das Verdienst Lubarsch's, als erster bereits vor langen Jahren dargelegt zu haben, daß diese von K. als „lokalisierte Ostititis fibrosa" bezeichneten braunen Tumoren entzündliche oder resorptive Wucherungen darstellen. — Während Lubarsch früher noch einen Unterschied zwischen diesen Neubildungen und den Epuliden zuließ, sagt er heute[25]), daß er Herrn K. „durchaus darin folge, daß auch diese Bildung nicht zu den echten Sarkomen gehöre."

Es handelt sich also bei der von mir untersuchten Form der Epulis nicht um einen malignen Tumor, sondern wie Lubarsch sie so treffend bezeichnet, um eine „chronisch resorptive Neubildung." Der Name „Riesenzellensarkom ist daher als irreführend abzulehnen, und ich möchte mich hinsichtlich der Nomenklatur der von Konjetzny vorgeschlagenen Bezeichnung „Riesenzellensarkoid" anschließen. Damit sind nach K.'s Worten die gemeinten Bildungen genügend scharf von den Sarkomen getrennt, und käme vor allem der Hinweis auf das eigentliche morphologische Verhalten dieser Tumoren zum Ausdruck.

Zusammenfassung.

Es wurde an Hand von Serienschnitten festgestellt:

1. Die Riesenzellen in der Epulis sind keine eigentlichen Geschwulstzellen, sondern stellen Endknospen von Gefäßen dar. Ihre Entstehung und Funktion ist der der Fremdkörperriesenzellen analog.

2. Die Epulis ist keine Geschwulst im Sinne einer blastomatösen Neubildung, sondern das Produkt einer chronischen Entzündung. Diese Auffassung stimmt mit der von Lubarsch, Konjetzny u. a. überein.

3. Die Bezeichnung „Riesenzellensarkom" wird verworfen, die von Konjetzny vorgeschlagene „Riesenzellsarkoid" befürwortet.

Zum Schlusse meiner Arbeit ist es mir eine angenehme Pflicht, Herrn Privatdozent Dr. *Sommer* für die Ueberlassung des Themas und Unterstützung bei der Anfertigung der Arbeit meinen Dank auszusprechen.

Photo 1.

Links Riesenzelle, rechts unten und links oben schräg verlaufend: Hohlräume durch Endothel begrenzt.

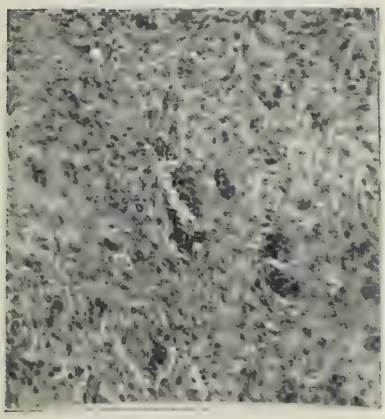

Photo 2. Photo 3.

Photo 2 und 3 Mitte: Riesenzellen als Endknospen.
2. oben rechts: Riesenzellen im Querschnitt getroffen, in ihrer Mitte ein Lumen aufweisend.

Figur 1.

Figur 2.

Figur 3.

. 1—4 u. 6. Verschiedene Typen von Riesenzellen, Endknospen von Gefäßen darstellend

Figur 4.

Figur 5.

Figur 6.

Riesenzelle mit Längsanordnung der Kerne, Vorstufe einer neuen Capillare.

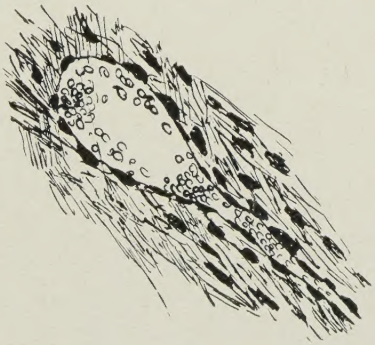

Figur 7.

bergang eines Gefäßes in einen, durch endothelartige Zellen begrenzten, Blutraum

Literaturverzeichnis.

1. *Wegener:* Virch. Arch. Bd. 56
2. *Rustizki:* Virch. Arch. Bd. 59
3. *Pommer: Virch.* Arch. Bd. 93
4. *Brodowski:* Virch. Arch. Bd. 63
5. *Marchand:* Virch. Arch. Bd. 93
6. *Krückmann:* Virch. Arch. Bd. 138 Suppl.
7. *Nägeli:* Arch. f. exper. Pathologie u. Pharmakologie Bd. 12
8. *Hesse:* „Die Epulis" Hbl. Schrift d. Med. Fakultät zu Jena Leipzig 190
9. *Richter:* „Ueber Epulis" Inaug. Diss. Würzburg 1887
10. *König:* Spec. Chirurgie 1904
11. *Partsch:* In Handb. der prakt. Chir. v. Bergmann-Bruns
12. *Weichert:* „Epulis metastatica" Ztbl. f. Chir. 1923
13. *Konjetzny:* Langenb. Arch. Bd. 121. „Die lokalisierte Ostitis vibrosa"
14. *Knecht:* Beitrag z. Hist. der Epulis. Inaug. Diss. Würzburg 1892.
15. *Ritter:* „ Die Epulis und ihre Riesenzellen" Dt. Ztschr. f. Chir. Bd. 54
16. *Ribbert:* „Geschwulstlehre"
17. *Virchow:* „Die krankhaften Geschwülste"
18. *Rehn:* „Multiple Knochensarkome u. Ostitis deformans" Lang. Arch. Bd. 74
19. *Bier:* „Ueber Knochenregeneration u. über Pseudarthrosen". Lang. Arch. Bd. 127
20. *Orth:* Lehrbuch 1887 Bd. 1
21. *K. Gaugele:* Zur Frage der Knochencysten u. der Ostitis fibrosa" Lang. Arch. Bd. 183
22. *Mönckeberg:* „Zur Frage der sog. Riesenzellensarkome der Knochen." Virch. Arch. Bd. 246
23. *Saltykow:* Virch. Arch. Bd. 253
24. *Hueck:* „Ueber das Mysenchym" Beitr. z. path. Anatomie u. zur Allg. Path. Bd. 66
25. *Lubarsch:* „Auf der 146. Versammlung der Dt. Ges. f. Chir." Lang. Arch. Bd. 131. (Discussion zu Konjetzny's Vortrag).

Lebenslauf.

Ich, *Walter Hartmann*, bin geboren am 3. 11. 1899 als Sohn des Tuchfabrikanten *Eduard Hartmann* zu Wipperfürth/Rhld. Besuchte 4 Jahre die dortige Volksschule, dann ab 1910 das Humanistische Gymnasium meiner Vaterstadt. Machte Juli 1918 mein Kriegsabitur, um bei I.-R. 65 (Köln) als Fahnenjunker einzutreten. Geriet am 23. Oktober 1918 in Gefangenschaft, wurde dort verschüttet, infolgedessen im Mai 1919 ausgetauscht. Ende Mai nahm ich meinen Abschied, um mich nunmehr ab W./S. 1919 in Freiburg dem Medizinstudium zu widmen. Machte dort Mai 1922 mein Physikum und siedelte dann nach Greifswald über, um hier meine klinische Ausbildung zu erhalten. Das Staatsexamen beendigte ich Februar 1925.